Doi: https://doi.org/10.37497/JMRReview.v5i00.1650

Journal of Medical Residency Review

SARCOMA SINOVIAL DE PERICÁRDIO: UM RELATO DE CASO

Pericardial synovial sarcoma: a case report

Mateus dos Santos Silva[a], Larissa Carvalho Lopes de Paula[a,b], Simone Felitti[a], Eliana Araújo da Silva[b], Vitor Roque Dini[a], Bruna Maria Souza Fernandes[a]

[a]Hospital Universitário São Francisco na Providência de Deus (HUSF). Bragança Paulista, SP. [b]Complexo Hospitalar Santa Casa de Misericórdia de Bragança Paulista, Bragança Paulista, SP.

Resumo

Introdução: O sarcoma sinovial cardíaco primário é uma neoplasia mesenquimal maligna extremamente rara, caracterizada por manifestações clínicas inespecíficas, dificuldades diagnósticas e prognóstico reservado. O acometimento pericárdico é particularmente incomum, podendo provocar complicações cardiovasculares graves. Objetivo: Descrever um caso de sarcoma sinovial primário do pericárdio, destacando sua apresentação clínica, os métodos diagnósticos, as estratégias terapêuticas e a evolução da doença. Método: Trata-se de um estudo descritivo, do tipo relato de caso, baseado na análise de dados clínicos, exames de imagem, achados anatomopatológicos, imuno-histoquímicos e moleculares, intervenções terapêuticas e evolução clínica de um paciente acompanhado entre novembro de 2023 e agosto de 2026, com discussão fundamentada na literatura científica. Resultados: Paciente masculino, 46 anos, apresentou dor torácica, dispneia e edema de membros inferiores, evoluindo com derrame pericárdico, pericardite constritiva e dois episódios de tamponamento cardíaco. Foi submetido à ressecção tumoral com pericardiectomia, sendo confirmado sarcoma sinovial bifásico por imuno-histoquímica, com positividade para EMA e SS18-SSX. Recebeu quimioterapia adjuvante com doxorrubicina e ifosfamida, seguida de radioterapia. Apesar do tratamento multimodal, apresentou recidiva locorregional e progressões sucessivas, mesmo após diferentes linhas terapêuticas, incluindo pazopanibe, trabectedina e docetaxel associado à gencitabina. Conclusão: O caso evidencia a agressividade do sarcoma sinovial pericárdico, a importância da investigação diagnóstica diante de derrames pericárdicos atípicos e o papel da imuno-histoquímica na confirmação da neoplasia. A recorrência e a refratariedade aos tratamentos disponíveis reforçam a necessidade de novas estratégias terapêuticas para essa condição rara.

Palavras-chave: Sarcoma Sinovial; Neoplasias Cardíacas; Pericárdio; Tamponamento Cardíaco; Relato de Caso.

Abstract

Background: Primary cardiac synovial sarcoma is an extremely rare malignant mesenchymal neoplasm characterized by nonspecific clinical manifestations, diagnostic difficulties, and a poor prognosis. Pericardial involvement is particularly uncommon and can cause serious cardiovascular complications. Aim: To describe a case of primary synovial sarcoma of the pericardium, highlighting its clinical presentation, diagnostic methods, therapeutic strategies, and disease progression. Method: This is a descriptive case report study based on the analysis of clinical data, imaging studies, anatomopathological, immunohistochemical, and molecular findings, therapeutic interventions, and clinical evolution of a patient followed between November 2023 and August 2026, with discussion based on the scientific literature. Results: A 46-year-old male patient presented with chest pain, dyspnea, and lower limb edema, progressing to pericardial effusion, constrictive pericarditis, and two episodes of cardiac tamponade. The patient underwent tumor resection with pericardiectomy, and immunohistochemistry confirmed biphasic synovial sarcoma, with positivity for EMA and SS18-SSX. Adjuvant chemotherapy with doxorubicin and ifosfamide was administered, followed by radiotherapy. Despite multimodal treatment, locoregional recurrence and successive progressions occurred, even after different therapeutic lines, including pazopanib, trabectedin, and docetaxel combined with gemcitabine. Conclusion: This case highlights the aggressiveness of pericardial synovial sarcoma, the importance of diagnostic investigation in cases of atypical pericardial effusions, and the role of immunohistochemistry in confirming the neoplasm. Recurrence and refractoriness to available treatments reinforce the need for new therapeutic strategies for this rare condition.

Keywords: Synovial Sarcoma; Cardiac Neoplasms; Pericardium; Cardiac Tamponade; Case Report.

Introdução

O sarcoma sinovial é uma neoplasia mesenquimal maligna que corresponde a cerca de 5–10% de todos os sarcomas de partes moles, acometendo predominantemente crianças e adultos jovens, com discreta predominância no sexo masculino, e localização mais frequente nas extremidades, próximo a articulações[1]. O acometimento cardíaco, entretanto, é excepcionalmente raro: o sarcoma sinovial cardíaco primário (SSC) responde por uma fração mínima dos tumores cardíacos primários malignos — em uma série institucional de 24 sarcomas cardíacos primários ao longo de 10 anos, apenas 3 casos corresponderam a sarcoma sinovial[9] —, e a literatura é composta majoritariamente por relatos de caso isolados e pequenas séries[2]. Do ponto de vista clínico, o SSC costuma se apresentar de forma inespecífica, com sintomas relacionados à localização e ao efeito de massa do tumor — dispneia, dor torácica, palpitações e sinais de insuficiência cardíaca direita (hepatomegalia, distensão venosa jugular, edema) são os achados mais comumente descritos[3]. A maioria dos casos origina-se no átrio direito, embora acometimento de outras câmaras, do pericárdio e de valvas (incluindo a valva tricúspide) já tenha sido documentado[4,5]. Essa apresentação pouco específica, somada à raridade da entidade, frequentemente resulta em atraso diagnóstico, já que o SSC não costuma constar nas hipóteses diagnósticas iniciais para massas cardíacas, podendo inclusive ser investigado por vias diagnósticas atípicas, como broncoscopia com biópsia transbrônquica guiada por ultrassom em casos com suspeita inicial de doença sistêmica[10].

O diagnóstico definitivo depende da correlação entre achados histopatológicos, perfil imuno-histoquímico e, idealmente, confirmação molecular. A identificação da translocação característica t(X;18), envolvendo os genes SS18-SSX (antigo SYT-SSX), tornou-se um marcador diagnóstico fundamental para todos os subtipos morfológicos do sarcoma sinovial (bifásico, monofásico e pouco diferenciado), permitindo diagnósticos mais precisos mesmo em localizações atípicas como o coração[6,7].

O prognóstico do SSC é reservado. Revisões da literatura descrevem sobrevida mediana global após o diagnóstico variando entre aproximadamente 5 e 27 meses, com recidiva local ou metástase ocorrendo com frequência já no primeiro ano após o tratamento[8]. Fatores associados a melhor prognóstico incluem idade mais jovem ao diagnóstico (primeiras três décadas de vida) e o uso de quimioterapia, independentemente da realização de ressecção cirúrgica[8,2]. Ainda assim, não existem diretrizes terapêuticas padronizadas para o manejo do SSC, dada sua raridade, e as condutas relatadas na literatura — ressecção cirúrgica isolada, cirurgia associada à quimioterapia e/ou radioterapia adjuvante — variam conforme a experiência de cada centro[2,11]. Diante da escassez de dados robustos e da relevância de cada novo caso documentado para a compreensão dessa entidade, relatamos um caso de sarcoma sinovial cardíaco primário, descrevendo sua apresentação clínica, achados diagnósticos e conduta terapêutica adotada, com revisão da literatura pertinente.

Objetivo

Descrever um caso raro de sarcoma sinovial primário do pericárdio, destacando sua apresentação clínica, os métodos diagnósticos, as estratégias terapêuticas empregadas e a evolução da doença, considerando os desafios relacionados ao diagnóstico e ao tratamento dessa neoplasia.

Método

Trata-se de um estudo descritivo, do tipo relato de caso, de um paciente do sexo masculino, 46 anos, diagnosticado com sarcoma sinovial bifásico do pericárdio. Foram analisados os dados clínicos, exames de imagem, achados anatomopatológicos, imunohistoquímicos e moleculares, além das intervenções cirúrgicas e oncológicas realizadas e da evolução clínica entre novembro de 2023 e agosto de 2026, com discussão fundamentada na literatura científica.

Relato de caso

RSB, sexo masculino, 46 anos, em novembro de 2023 deu entrada no pronto-socorro devido à queixa de dispneia, dor torácica em aperto e edema de membros inferiores. No exame clínico apresentava dispneia, hipotensão, taquicardia, bulhas hipofonéticas, turgência jugular e pulsos finos. Realizou ecocardiograma transtorácico que evidenciou derrame pericárdico com sinais de pericardite constritiva rapidamente progressiva, sendo internado. Solicitada também ressonância cardíaca que confirmou imagem de massa tumoral cardíaca (figura 1). Evoluiu com dois episódios de tamponamento cardíaco, tratados por drenagem pericárdica (01/12/2023 e 09/12/2023), e foi submetido a ressecção tumoral com pericardiectomia em 11/12/2023. O anatomopatológico evidenciou neoplasia

mesenquimal sarcomatosa em pericárdio, e a imuno-histoquímica confirmou sarcoma sinovial bifásico, com expressão de EMA e SS18-SSX.

O perfil genético tumoral direcionado (NGS, 77 genes) mostrou MSS, TMB inconclusivo, variantes de significado indeterminado em MLH1 e TSC1, sem variantes oncogênicas ou fusões gênicas adicionais detectadas; HLA-A*02:01 negativo. Foi tratado com quimioterapia adjuvante (doxorrubicina + ifosfamida, 3 ciclos) até março de 2024 seguida de radioterapia de consolidação (VMAT, 5400 cGy) em região pericárdica adjacente ao ventrículo direito até maio de 2024. Apresentou recidiva loco-regional em novembro de 2024, sendo submetido novamente a quimioterapia (doxorrubicina até esgotamento de dose máxima + ifosfamida, seguida de ifosfamida em monoterapia) até setembro de 2025, com posteriores progressões de doença tratadas sequencialmente com pazopanibe por dois meses, trabectedina por cinco meses e docetaxel + gencitabina por dois meses. Em agosto de 2026, nova progressão loco-regional foi confirmada por tomografia computadorizada (Figura 2), permanecendo o caso em discussão multidisciplinar para definição terapêutica.

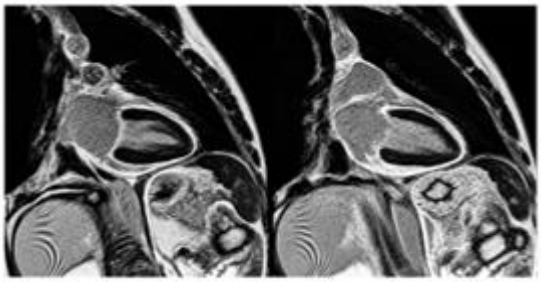

Figura 1 - Ressonância Cardíaca / Dezembro de 2023

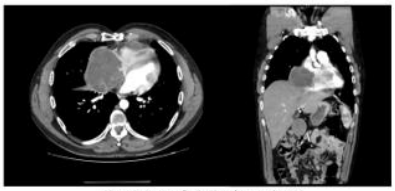

Figura 2 - Tomografia de Tórax / Agosto de 2026

Fonte: Exame de imagem do paciente, disponibilizado pelo autor para fins acadêmicos.

Discussão

O sarcoma sinovial cardíaco primário (SSC) é uma entidade extremamente rara, e a literatura disponível é composta majoritariamente por relatos de caso isolados e pequenas séries retrospectivas, o que reflete a dificuldade em se estabelecer um perfil clínico-patológico bem definido para essa neoplasia[1,2]. O caso aqui relatado (RSB, 46 anos, sexo masculino) é compatível com o perfil demográfico descrito na maior revisão disponível sobre o tema, que reuniu 97 casos publicados na literatura até 2018, com análise estatística de sobrevida em uma coorte de 55 pacientes com dados clínico-patológicos completos[2].

Quanto à apresentação clínica, os sintomas do SSC costumam ser inespecíficos e relacionados ao efeito de massa e à localização do tumor, predominando dispneia, dor torácica e sinais de insuficiência cardíaca[3]. No presente caso, o paciente apresentou dor torácica e dispneia como sintomas iniciais, com eletrocardiograma inicialmente normal — o que corrobora a dificuldade diagnóstica precoce relatada na literatura, já que o SSC raramente figura entre as hipóteses diagnósticas iniciais frente a um quadro cardiovascular inespecífico, podendo mimetizar até mesmo quadros infecciosos ou autoimunes em determinados contextos clínicos[10]. Diferentemente da maioria dos casos descritos, nos quais o átrio direito é o sítio mais comumente acometido[4], o presente caso teve acometimento primariamente pericárdico, manifestando-se como derrame pericárdico com evolução para pericardite constritiva rapidamente progressiva e dois episódios de tamponamento cardíaco — uma forma de apresentação já descrita em séries e revisões específicas sobre sarcoma sinovial pericárdico[5], embora consideravelmente menos frequente que o acometimento atrial.

O diagnóstico definitivo do SSC permanece um desafio, dada sua raridade e a sobreposição histológica com outras neoplasias de células fusiformes. A identificação da translocação t(X;18), envolvendo a fusão dos genes SS18-SSX, tornou-se um marcador fundamental para a confirmação diagnóstica em todos os subtipos morfológicos (bifásico, monofásico e pouco diferenciado)[6,7]. No presente caso, a confirmação foi obtida por imuno-histoquímica (positividade para EMA e SS18-SSX) no subtipo bifásico, conferindo robustez ao diagnóstico. Chama atenção que o perfil genético tumoral ampliado por NGS não identificou variantes oncogênicas adicionais nem fusões gênicas relevantes além do já demonstrado por imuno-histoquímica, e a limitação de material tecidual restringiu a análise ao painel direcionado (77 genes) em vez do painel ampliado (421 genes) — achado que ilustra uma limitação prática recorrente no manejo diagnóstico molecular de tumores raros e com material

tecidual escasso, e que reforça a importância de correlação com achados imuno-histoquímicos clássicos quando o sequenciamento amplo não é factível.

Em relação ao tratamento, não existem diretrizes padronizadas para o manejo do SSC, e a conduta descrita na literatura é heterogênea, variando entre ressecção cirúrgica isolada, cirurgia associada à quimioterapia e/ou radioterapia adjuvante[2,8]. O paciente foi submetido a ressecção tumoral com pericardiectomia seguida de quimioterapia adjuvante com doxorrubicina e ifosfamida — esquema alinhado ao regime mais frequentemente empregado em sarcomas de partes moles de alto grau — e radioterapia de consolidação, refletindo abordagem multimodal condizente com a conduta relatada nos casos de melhor evolução descrita na literatura[2,11]. Ainda assim, o paciente evoluiu com recidiva loco-regional cerca de 6 meses após o tratamento inicial, e manteve curso de progressões sucessivas apesar de múltiplas linhas terapêuticas subsequentes (quimioterapia citotóxica, terapia-alvo com pazopanibe, trabectedina e, por fim, docetaxel + gencitabina). Esse padrão de recidivas repetidas e refratariedade progressiva às linhas terapêuticas disponíveis é consistente com o comportamento biologicamente agressivo atribuído ao SSC nas revisões de maior porte, que descrevem sobrevida mediana global variando entre aproximadamente 5 e 27 meses após o diagnóstico, com recidiva local ou metástase à distância ocorrendo frequentemente já no primeiro ano de seguimento[8,2]. O intervalo livre de progressão obtido inicialmente pelo paciente (cerca de 6 meses até a primeira recidiva) situa-se, portanto, dentro da faixa relatada, ainda que a sobrevida global acumulada até o momento (já superior a dois anos e meio desde o diagnóstico) exceda a mediana descrita na maioria das séries — o que pode refletir tanto a resposta parcial e sustentada às múltiplas linhas terapêuticas empregadas quanto peculiaridades biológicas ainda não completamente elucidadas do tumor deste paciente.

A ausência de variantes oncogênicas acionáveis identificadas no perfil genético direcionado também limita as opções de terapia-alvo disponíveis para linhas futuras, o que é consistente com a escassez de alvos moleculares terapêuticos validados especificamente para o SSC, sendo o manejo terapêutico amplamente extrapolado de protocolos para sarcomas de partes moles em geral, e não de evidências específicas para a localização cardíaca.

Conclusão

O sarcoma sinovial cardíaco primário é uma neoplasia rara e de difícil diagnóstico, cuja apresentação clínica inespecífica — no presente caso, manifestada inicialmente como derrame pericárdico com evolução para pericardite constritiva e tamponamento cardíaco recorrente — frequentemente resulta em atraso diagnóstico. A confirmação histopatológica associada à imuno-histoquímica (EMA e SS18-SSX) foi fundamental para o diagnóstico definitivo de sarcoma sinovial bifásico neste caso. Apesar do tratamento multimodal inicial com ressecção cirúrgica, quimioterapia adjuvante e radioterapia de consolidação, o paciente apresentou múltiplas recidivas loco-regionais ao longo do seguimento, refratárias a sucessivas linhas terapêuticas, ilustrando o comportamento clínico agressivo e o prognóstico reservado descrito na literatura para essa entidade. O presente relato reforça a importância da suspeição clínica precoce diante de derrame pericárdico de evolução atípica, a relevância da confirmação diagnóstica molecular sempre que factível, e evidencia a persistente carência de opções terapêuticas eficazes a longo prazo para o SSC, justificando a necessidade de investigação contínua de alvos moleculares e estratégias terapêuticas específicas para essa neoplasia rara.

Referências

Gazendam AM, Popovic S, Munir S, Parasu N, Wilson D, Ghert M. Synovial sarcoma: a clinical review. Curr Oncol. 2021;28(3):1909-1920.

Coli A, Cassano A, Novello M, Ranelletti FO, Lauriola L. Primary cardiac synovial sarcoma: a review correlating outcomes with surgery and adjuvant therapy. J Card Surg. 2019;34(11):1321-1327. doi:10.1111/jocs.14214.

Wang JG, Li NN. Primary cardiac synovial sarcoma. Ann Thorac Surg. 2013;95(6):2202-2209. doi:10.1016/j.athoracsur.2013.01.030.

Li M, Huang M, Piao H, Wang Y, Liu K. Case report: Primary cardiac synovial sarcoma invading the tricuspid valve in a pregnant woman. Front Cardiovasc Med. 2024;11:1437903. doi:10.3389/fcvm.2024.1437903.

Duran-Moreno J, Kampoli K, Kapetanakis EI, Mademli M, Koufopoulos N, Foukas PG, et al. Pericardial synovial sarcoma: case report, literature review and pooled analysis. In Vivo. 2019;33(5):1531-1538.

Nicholson AG, Rigby M, Lincoln C, Meller S, Fisher C. Synovial sarcoma of the heart. Histopathology. 1997;30(4):349-352.

Kawasaki T, Nakajima T, Torigoe T, Onohara K, Ishii K, Kanno S, Muramatsu C, Tatsuno R, Jubashi T, Ichikawa J. Case report: Characteristics and nature of primary cardiac synovial sarcoma. Front Oncol. 2024;14:1361414. doi:10.3389/fonc.2024.1361414.

Teng F, Chen D, Li Y, Fang W, Yang S, Shang J, et al. Primary cardiac synovial sarcoma: a clinicopathological, immunohistochemical, and molecular genetics study of five clinical cases. Cardiovasc Pathol. 2021;50:107286. doi:10.1016/j.carpath.2020.107286.

Kim CH, Dancer JY, Coffey D, Zhai QJ, Reardon M, Ayala AG, Ro JY. Clinicopathologic study of 24 patients with primary cardiac sarcomas: a 10-year single institution experience. Hum Pathol. 2008;39(6):933-938. doi:10.1016/j.humpath.2007.12.018.

Feng Y, Wu C, Chi J, Li L, Wang P, Guo R. Case report: Primary cardiac synovial sarcoma with suspected connective tissue disease diagnosed by EBUS-TBMB. Front Med (Lausanne). 2025;12:1515233. doi:10.3389/fmed.2025.1515233.

Su BN, et al. Primary cardiac synovial sarcoma presenting with right heart failure and superior vena cava syndrome: a multimodal case report. Int J Surg Case Rep. 2026;138(4):1263-1268.